DOI: https://doi.org/10.17816/uroved83884
Научная статья

Метод экстракорпоральной резекции с ортотопической реплантацией почки в условиях фармакохолодовой ишемии при раке почки

И.В. Мирошкина, Т.П. Байтман, П. Жолболду, В.А. Оганян, А.А. Чевина, В.Ю. Рагузина, А.Д. Симонов, А.В. Чжао, А.А. Пранович

Национальный медицинский исследовательский центр хирургии имени А.В. Вишневского, Москва, Россия

Актуальность. Повышение эффективности лечения больных раком почки — одна из основных проблем онкоурологии. В ее решении большое значение придается разработке новых хирургических технологий.

Цель исследования — оценка результатов экстракорпоральной резекции почки в условиях фармакохолодовой ишемии с ортотопической реплантацией у больных раком почки.

Материалы и методы. В исследование включены 44 пациента с раком почки, среди них 31 мужчина (70,5 %), 13 женщин (29,5 %). Все пациенты проходили лечение в период с 2012 по 2021 г. Средний возраст пациентов составил 55,92 ± 12,6 года. Стадирование по системе TNM: pT1a — 3bN0M0-1 G1-3. Стадия pT1a–1b диагностирована у 75 % (33) больных; pT2a–2b — у 11,4 % (5), у одного пациента обнаружены множественные образования; pT3a–3b — у 13,6 % (6), у одной пациентки выявлено до 15 образований в единственной почке; двое оперированных больных имели рак единственной почки с интралюминальной инвазией. Средний балл нефрометрического индекса R.E.N.A.L. — 10,32 + 1,34.

Результаты. Длительность оперативного вмешательства составила 402,07 ± 83,21 мин. Продолжительность холодовой ишемии — 149,9 ± 53,1 мин. Кровопотеря — 751,1 ± 633,6 мл. Протезирование почечных сосудов выполнено у 13 больных. Послеоперационные осложнения выше II степени по классификации Clavien – Dindo выявлены у 16 (36,6 %) пациентов. Летальный исход был один, обусловленный мезентериальным тромбозом на 4-е сутки после операции. Прогрессирование заболевания имело место в 3 (6,8 %) случаях. Уровень скорости клубочковой фильтрации до операции составлял в среднем 72,3 ± 16,8 мл/(мин · 1,73 м^2), в раннем послеоперационном периоде — 58,7 ± 28,3 мл/(мин · 1,73 м^2), через 1 год после операции — 69,4 ± 26,2 мл/(мин · 1,73 м^2). Сроки наблюдения составили от 8 до 86 мес. (в среднем 58,7 ± 19,1 мес.). Пятилетняя общая выживаемость у этих пациентов — 91 %, а канцерспецифическая — 93 %.

Выводы. Данная методика выполняется при множественных очагах, центрально расположенных, и опухолях больших размеров, для труднодоступных локализаций, а также у больных с невозможностью проведения интракорпоральной фармакохолодовой ишемии и особенностями кровоснабжения органа.

Ключевые слова: почечно-клеточный рак; холодовая ишемия; резекция почки; нефрэктомия.

Как цитировать:
Мирошкина И.В., Байтман Т.П., Жолболду П., Оганян В.А., Чевина А.А., Рагузина В.Ю., Симонов А.Д., Чжао А.В., Пранович А.А. Метод экстракорпоральной резекции с ортотопической реплантацией почки в условиях фармакохолодовой ишемии при раке почки // Урологические ведомости. 2021. Т. 11. № 4. С. 275–284. DOI: https://doi.org/10.17816/uroved83884

Рукопись получена: 27.10.2021 **Рукопись одобрена:** 26.11.2021 **Опубликована:** 29.12.2021

ЭКО • ВЕКТОР

Все права защищены
© Эко-Вектор, 2021

DOI: https://doi.org/10.17816/uroved83884
Scientific article

The method of extracorporeal resection of the kidney in conditions of pharmaco-cold ischemia in kidney cancer with orthotopic renal replantation

Irina V. Miroshkina, Tatyana P. Baytman, Polotbek Zholboldu, Vardan A. Oganyan, Alina A. Chevina, Vlada Yu. Raguzina, Anton D. Simonov, Alexey V. Chzhao, Alexander A. Pranovich

A.V. Vishnevsky National Medical Research Center for Surgery, Moscow, Russia

BACKGROUND: Increasing the effectiveness of the treatment of patients with kidney cancer is one of the main problems of oncourology. In its solution, great importance is attached to the development of new surgical technologies.

AIM: The aim of the study – to evaluate the results of extracorporeal kidney resection in conditions of pharmaco-cold ischemia with orthotopic renal replantation in kidney cancer patients. Our study is aimed at assessing the results of extracorporeal resection of the kidney under pharmaco-cold ischemia with orthotopic replantation of renal vessels in patients with kidney cancer.

MATERIALS AND METHODS: 44 patients [of them, 70.5% (*n* = 31) – men and 29.5% (*n* = 13) – women] with kidney cancer were recruited in a study. All patients were treated between 2012 and 2021. The mean age of patients was 55.92 ± 12.6 years. The stage was determined using the TNM system: pT1a-3bN0M0-1 G1-3. 75% (*n* = 33) of patients had stage pT1a–1b; 11.4% (*n* = 5) – pT2a–2b, one patient was present with multiple lesions; 13.6% (*n* = 6) – pT3a–3b, one patient had up to 15 lesions in a single kidney. Two previously operated patients had cancer of a single kidney with intraluminal invasion. The mean R.E.N.A.L nephrometric score was 10.32 ± 1.34.

RESULTS: The duration of the surgery was 402.07 ± 83.21 minutes. The duration of cold ischemia was 149.9 ± 53.1 minutes. Blood loss – 751.1 ± 633.6 ml. Renal vascular replacement was performed in 13 patients. Postoperative complications >II degree according to Clavien–Dindo were detected in 36.6% (16) of patients. There was only one lethal outcome due to mesenteric thrombosis at day 4. Disease progressed in 6.8% (*n* = 3) of cases. The GFR level before surgery was on average 72.3 ± 16.8 ml / (min · 1.73 m^2), in the early postoperative period – 58.7 ± 28.3 ml / (min · 1.73 m^2), 1 year after surgery – 69.4 ± 26.2 ml / (min · 1.73 m^2). One year after surgery it was 69.4 ± 26.2 μmol/l. The follow-up period ranged from 8 to 86 months (on average 58.7 ± 19.1 months).

CONCLUSIONS: This technique is effective in patients with multiple foci, centrally located and large tumors, for hard-to-reach localizations, as well as in patients with the impossibility of intracorporeal pharmaco-cold ischemia, peculiarities of organ blood supply.

Keywords: renal cell carcinoma; cold ischemia; kidney resection; nephrectomy.

To cite this article:
Miroshkina IV, Baytman TP, Zholboldu P, Oganyan VA, Chevina AA, Raguzina VYu, Simonov AD, Chzhao AV, Pranovich AA. The method of extracorporeal resection of the kidney in conditions of pharmaco-cold ischemia in kidney cancer with orthotopic renal replantation. *Urology reports (St. Petersburg).* 2021;11(4):275-284. DOI: https://doi.org/10.17816/uroved83884

Received: 27.10.2021 **Accepted:** 26.11.2021 **Published:** 29.12.2021

ECO•VECTOR

All rights reserved
© Eco-Vector, 2021

ВВЕДЕНИЕ

Заболеваемость опухолями почек растет на протяжении последних десятилетий [1]. Ежегодно в России диагностируется около 610 000 впервые выявленных злокачественных опухолей. Среди них 10-е ранговое место занимает рак почки, что составляет 4,0 % всех злокачественных новообразований среди населения Российской Федерации [2].

Хирургические методы лечения никогда не обходятся без определенных рисков и неблагоприятных последствий. При резекции почки (РП) общая частота нежелательных исходов может достигать 25 % [3, 4]. Наиболее распространенными осложнениями после РП являются кровотечения (от 1,2 до 4,5 %), мочевые свищи (17 %) и острая почечная недостаточность (25 %) [5].

В настоящее время, несмотря на широкое внедрение новых химиопрепаратов, а также развитие таргетной и иммунной терапии, единственным эффективным методом лечения пациентов со злокачественными новообразованиями почки остается хирургический [6–8].

Долгие годы золотым стандартом лечения рака почки служила радикальная нефрэктомия (НЭ). РП использовалась как метод выбора в случае двустороннего опухолевого поражения, при единственной или одной функционирующей почке. Совершенствование современных методов диагностики привело к увеличению количества выявленных случаев заболевания на ранней стадии опухолевого процесса. В некоторых случаях, когда выполнение резекции почки *in situ* не представляется возможным (множественные опухоли, центрально расположенные опухоли), прибегают к выполнению экстракорпоральной резекции почки (ЭКРП) с ортотопической или гетеротопической аутотрансплантацией резецированной почки [9–11].

В связи с этим отмечается тенденция к активному изучению возможностей использования современных технологий в хирургии рака почки. С целью сохранения почечной функции у пациентов, имеющих облигатные показания к органосохраняющему лечению, при множественных очагах, опухолях больших размеров, труднодоступных для резекции локализаций, разработана методика ЭКРП в условиях фармакохолодовой ишемии с последующей ее аутотрансплантацией [12–14].

МАТЕРИАЛЫ И МЕТОДЫ

В период с 2012 по 2021 г. в отделении онкоурологии ФГБУ «НМИЦ хирургии им. А.В. Вишневского» Минздрава России проходили лечение 44 пациента с морфологически подтвержденным раком почки (стадии pT1a-T3вN0M0-1G1-3) с интрапаренхиматозной и центральной локализацией опухоли. Пациентам выполняли ЭКРП с применением фармакохолодовой ишемии раствором «Кустодиол» без пересечения мочеточника с последующей ортотопической аутотрансплантацией.

Среди пациентов мужчины составили 70,5 % (31), женщины — 29,5 % (13), средний возраст пациентов 55,9 + 12,6 года. Соотношение поражения левой и правой почек было одинаковым (по 22 случая).

Стадию опухолевого процесса определяли на основании классификации TNM [15]. Стадия pT1a диагностирована у 22 (50 %) больных; pT1b — у 11 (25 %), у двоих больных на этой стадии обнаружены множественные образования; pT2a — у 4 (9 %), у одного пациента так же множественные образования; pT2b — у 1 (2,4 %); pT3a — у 4 (9,1 %), у одной пациентки выявлено до 15 образований в единственной почке; T3b — у 2 (4,5 %) пациентов, в обоих случаях был диагностирован почечноклеточный рак единственной почки с интралюминальной инвазией. В табл. 1 представлено распределение больных в зависимости от стадии заболевания.

В предоперационном периоде размеры и локализации опухоли оценивали на основании данных магнитно-резонансной томографии, компьютерной томографии органов брюшной полости, ультразвукового исследования органов брюшной полости. Средний размер опухоли в аксиальной плоскости составил 48,83 + 21,7 мм, сагиттальной — 42,15 + 18,6 мм, коронарной — 41,9 + 27,21 мм.

Для оценки функционального состояния почек измеряли уровни креатинина и мочевины в сыворотке крови и скорость клубочковой фильтрации (СКФ), которую оценивали по формуле CKD-EPI (Chronic Kidney Desease Epidemiology Collaboration) [16].

Для оценки сложности предстоящего оперативного вмешательства и прогноза возможных осложнений использовали нефрометрическую шкалу R.E.N.A.L. Средний балл нефрометрического индекса по этой шкале — 10,32 + 1,34. По шкале R.E.N.A.L средний балл составил: (R)adius of the tumor (максимальный радиус) — 2,1 + 0,73, (E)xophytic/endophytic (экзофитное или эндофитное расположение опухоли) — 2,7 + 0,5, (N)earness of the tumor to the kidney collecting system or hilum (близость к собирательной системе, измеренная в миллиметрах) — 2,7 + 0,5, (L)ocation of the tumor (положение опухоли относительно полярных линий) — 2,6 + 0,6. Исходя из вышесказанного, можно сделать вывод, что большинство проведенных хирургических вмешательств являются операциями высокого уровня сложности.

Одномоментно была выполнена тромбэктомия с резекцией нижней полой вены (ренокавальный опухолевый тромб) и ЭКРП единственной почки с ортотопической реплантацией сосудов у 2 (4,5 %) пациентов.

Таблица 1. Распределение больных по стадиям опухолевого процесса (*n* = 44)

Table 1. Distribution of patients by stages of the tumor process (*n* = 44)

Показатель	I стадия	II стадия	III стадия	IV стадия
Абс.	33	4	4	3
%	79,5	9,1	9,1	6,8

DOI: https://doi.org/10.17816/uroved83884

Методика выполнения экстракорпоральной резекции почки

В зависимости от стороны поражения пациентам выполняли J- или L-образную лапаротомию. Доступ в забрюшинное пространство осуществляли по линии Тольда. Производилась мобилизация почки вместе с паранефральной клетчаткой в пределах фасции Героты, с отсепаровкой клетчатки надпочечника (в ситуациях, оправданных с онкологических позиций). Мобилизовали сосудистую ножку и мочеточник до уровня пересечения его с подвздошными сосудами. Во всех случаях выполняли регионарную лимфаденэктомию.

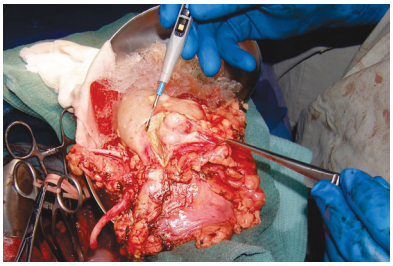

Рис. 1. Мобилизованная почка на пересеченных сосудах в лотке с ледовой крошкой
Fig. 1. The mobilized kidney on the crossed vessels in a tray with ice crumbs

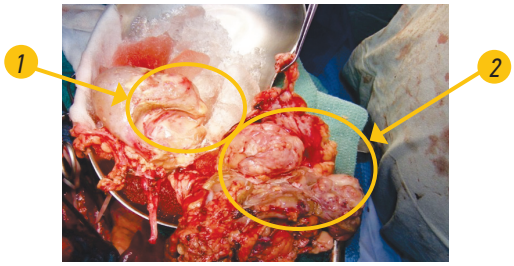

Рис. 2. Резекция опухоли в пределах здоровых тканей. *1* — раневая поверхность почки; *2* — конгломератная множественная опухоль
Fig. 2. Resection of a tumor within healthy tissues. *1* – wound surface of the kidney; *2* – conglomerate multiple tumor

Рис. 3. Реконструкция собирательной системы почки
Fig. 3. Reconstruction of the collecting system of the kidney

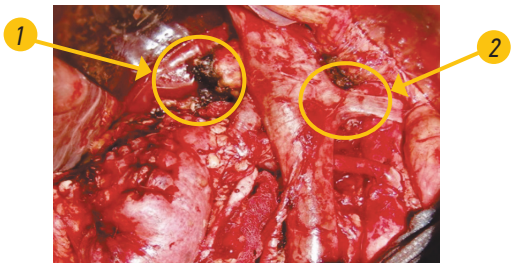

Рис. 4. Реимплантированная почка. *1* — вено-венозный анастомоз между культей почечной вены и нижней полой веной; *2* — сосудистый анастомоз между культей почечной артерии и аортой
Fig. 4. Reimplanted kidney. *1* – venovenous anastomosis between the renal vein stump and the inferior vena cava; *2* – vascular anastomosis between the renal artery stump and the aorta

Подготовительный этап от разреза кожи до тотальной мобилизации почки с лимфаденэктомией занимал от 45 до 72 мин (64,92 ± 4,25 мин). Аорта мобилизовывалась в супра-, интра- и инфраренальном отделах, затем выделялись левая (правая) почечные артерия и вены. Интраоперационно проводилось дополнительное доплерографическое исследование образования почки, почечных сосудов, нижней полой вены и аорты.

Перед началом основного резекционного этапа производили системную гепаринизацию 5000–7500 МЕд. На почечные сосуды селективно накладывали зажимы. На сосудистых зажимах пересекали почечную артерию у устья, при этом проксимальную культю перевязывали и прошивали. Почечную вену пересекали непосредственно у устья на сосудистых зажимах. Зажим у устья почечной вены оставался до момента венозной реимплантации. Временем тепловой ишемии почки считается время от пережатия сосудов до помещения почки в ледовую крошку и начала введения консервационных препаратов.

Мобилизованную почку на непересеченном мочеточнике помещали в специальный лоток с ледовой крошкой (рис. 1). Одновременно налаживали трансартериальную перфузию почки плегическим раствором «Кустодиол». Охлажденный до 5–8 °С раствор «Кустодиол» подается под гидростатическим давлением из расчета 1,5 мл/(мин · г) массы почки.

Вытекающий из просвета почечной вены перфузат аспирировался. Среднее время перфузии составило 9,62 ± 1,55 мин. Температура в толще паренхимы почки фиксировалась с помощью термометрического датчика. Средняя температура по завершении перфузии 10,3 ± 0,7 °С (табл. 2).

При полном соблюдении правил охлаждения почки продолжительность защиты органа может достигать 48 ч. После интраоперационного эхографического исследования острым путем выполняли резекцию опухоли в пределах здоровых тканей (рис. 2). В одном случае в единственной почке у пациентки выявлены множественные образования (до 15 шт.), которые были резецированы в пределах здоровых тканей.

Пересеченные во время резекционного этапа сегментарные артерии восстанавливали путем формирования косого анастомоза «конец-в-конец» нитью из полипропилена 8/0 или ушивали наглухо той же нитью. Во всех случаях производили резекцию чашечно-лоханочной системы почки, целостность которой восстанавливалась рассасывающейся полиглактиновой нитью 3/0 (рис. 3).

Таблица 2. Физические параметры охлаждения почки во время экстракорпоральной резекции почки
Table 2. Physical parameters of kidney cooling during extracorporeal kidney resection

Параметры	Показатели
Температура раствора	5–8 °C
Скорость перфузии	90–110 мм рт. ст.
Высота расположения емкости с раствором над уровнем почки	120–140 см
Время перфузии	Не менее 8–10 мин

Целостность паренхимы почки восстанавливали 2–3-этажными одиночными швами рассасывающейся полиглактиновой нитью 1–2/0. По завершении финального гемостатического шва на паренхиму почки начинали следующий этап реимплантации сосудов и реваскуляризации почки (рис. 4). После введения в почечную артерию дополнительно раствора «Кустодиол» (100–300 мл) почку укладывали в ортоптическую позицию и запускали кровоток.

РЕЗУЛЬТАТЫ

Всем пациентам проводили эндотрахеальный наркоз, средняя продолжительность которого составила 485,73 ± 96,41 мин. Длительность оперативного вмешательства варьировала от 190 до 560 мин и в среднем равнялась 402,07 ± 83,21 мин. Среднее время тепловой ишемии составляло 8,65 ± 5,53 мин. В 11 случаях (25 %) восстановливали целостность резецированных сегментарных артерий. Количество почечных артерий варьировало от 1 до 3 (1,23 ± 0,56), количество вен — от 1 до 2 (1,09 ± 0,29). Интраоперационно антеградное стентирование мочеточника было выполнено в 27 случаях (61,3 %). В 13 (29,5 %) случаях, ввиду недостаточной длины культи артерии, потребовалось протезирование почечной артерии политетрафторэтиленовым протезом. Среднее время холодовой ишемии почки составило 147,8 ± 53,1 мин. В 11 случаях (25 %) по онкологическим показаниям выполняли ипсилатеральную адреналэктомию. Интраоперационная кровопотеря составила 751,1 ± 633,6 мл. Двум пациентам была проведена симультанная операция: в одном случае — резекция инфраренального отдела аорты с протезированием по поводу аневризмы, во-втором случае — экстирпация пищевода с одномоментной пластикой по поводу рака пищевода. Основные интраоперационные характеристики приведены в табл. 3.

Среднее значение уровня креатинина до операции было в пределах нормы (96,4 ± 16,3 мкмоль/л), в то время как на 10-е сутки послеоперационного периода отмечено увеличение значения данного показателя до 141,9 ± 126,6 мкмоль/л. Средние показатели мочевины в послеоперационном периоде оставались в верхних пределах нормы (7,1 ± 5,9 ммоль/л), однако статистически не отличались от таковых до операции ($p \geqslant 0,05$). Средний показатель СКФ по формуле CKD-EPI у пациентов до операции составил 72,3 ± 16,8 мл/(мин · 1,73 м^2), что соответствует начальному снижению уровня СКФ. На 10-е сутки после операции уровень СКФ значительно снижался [58,7 ± 28,3 мл/(мин · 1,73 м^2)], что в данном случае соответствует умеренному снижению СКФ и является III стадией хронической болезни почек (ХБП). При дальнейшем наблюдении и контроле через 1 год у пациентов уровень СКФ в среднем повышался до 69,4 ± 26,2 мл/(мин · 1,73 м^2).

Количество выявленных осложнений выше II степени по классификации Clavien – Dindo — 20, что составляет

Таблица 3. Основные характеристики операции
Table 3. The main characteristics of the operation

Критерии	Группа больных (*n* = 44)
Количество удаленных лимфоузлов, *n*	6,24 ± 4,67
Многофокусные опухоли, *n* (%)	2 (4,5)
Стентирование мочеточника, *n* (%)	31 (70,5)
Резекция и микрососудистая пластика сегментарных артерий, *n* (%)	11 (25)
Адреналэктомия, *n* (%)	11 (25)
Средняя температура холодовой ишемии, °C	10,3 ± 0,7
Протезирование почечной артерии, *n* (%)	13 (29,5)
Симультанная операция, *n* (%)	2 (4,5)
Количество почечных артерий, среднее	1,23 ± 0,56
Количество почечных вен, среднее	1,09 ± 0,29

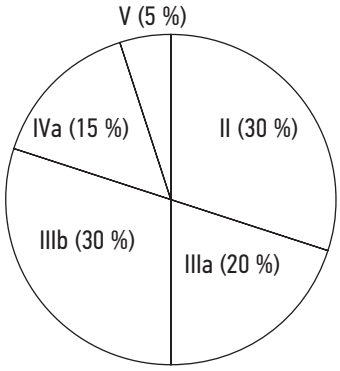

Рис. 5. Распределение послеоперационных осложнений в соответствии со степенью тяжести по классификации Clavien – Dindo
Fig. 5. Distribution of postoperative complications according to the severity according to the Clavien – Dindo classification

40 % общего числа операций. Но при детальном рассмотрении осложнения II степени составили 30 % общего числа осложнений. Данный вид осложнений в основном был представлен гематомой в зоне резекции, не требующей хирургического вмешательства. Осложнения IIIa и IIIb составили 4 (20 %) и 6 (30 %) случаев соответственно, которые представлены единичными наблюдениями острого пиелонефрита, эвентрации, острой почечной недостаточности, внутрибрюшного кровотечения, деструктивного панкреатита. У 3 (15 %) пациентов с единственной почкой развивалась острая почечная недостаточность, потребовавшая от 1 до 3 сеансов гемодиализа. Имел место 1 (5 %) летальный исход, обусловленный развитием мезентериального тромбоза на 4-е сутки послеоперационного периода и повлекшего за собой полиорганную недостаточность.

Соотношение послеоперационных осложнений в соответствии со степенью тяжести по классификации Clavien – Dindo представлено на рис. 5.

Наличие опухоли почки было подтверждено при гистологическом исследовании у всех оперированных больных. Светлоклеточный рак диагностирован у 35 (79,5 %) пациентов, уротелиальный — у 2 (4,5 %), хромофобный — у 1 (2,3 %), папиллярный — у 6 (13,6 %). Распределение больных по гистопатологической градации новообразования представлено в табл. 4.

Сроки наблюдения за оперированными пациентами находились в диапазоне от 8 до 86 мес. и в среднем составили 58,7 ± 19,1 мес. Прогрессирование опухолевого процесса было зарегистрировано у 3 (6,8 %) человек. Пятилетняя общая выживаемость у наблюдаемых нами пациентов составила 91 %, а канцерспецифическая выживаемость — 93 %.

ОБСУЖДЕНИЕ

Для большинства пациентов с локализованным почечно-клеточным раком единственный вариант лечения — хирургическая операция. Радикальная НЭ является стандартной процедурой, демонстрирующей хорошие онкологические результаты. Учитывая вышесказанное, есть вероятность, что новые хирургические подходы будут давать показатели выживаемости, как и при НЭ. С другой стороны, хирурги должны прикладывать усилия для минимизации последствий, связанных с лечением онкологического заболевания. Улучшенные хирургические подходы возможно приведут к снижению показателей вновь возникших сопутствующих заболеваний, наиболее серьезное из которых и непосредственно связанное с НЭ — ХБП. При РП сохраняется часть почки, не пораженная опухолью на момент хирургического лечения, что значительно снижает риски развития ХБП [17, 18].

Результаты обзоров нерандомизированных исследований следует интерпретировать осторожно из-за риска систематической ошибки отбора. Когортное исследование с использованием набора данных SEER (Surveillance, Epidemiology, and End Results) продемонстрировало, что РП улучшает общую выживаемость по сравнению с контрольной группой пациентов не больных раком. Авторы пришли к выводу, что очевидное преимущество в выживаемости, обеспечиваемое РП, вероятно, интерпретируется как результат систематической ошибки отбора,

Таблица 4. Гистопатологическая градация опухолей почки у оперированных больных (n = 44)
Table 4. Histopathological gradation of kidney tumors in operated patients (n = 44)

Гистопатологическая градация рака	Число больных	
	абс.	%
Светлоклеточный G1	16	36,4
Светлоклеточный G2	15	34,1
Светлоклеточный G3	4	9
Уротелиальный G1	1	2,3
Уротелиальный G3	1	2,3
Хромофобный	1	2,3
Папиллярный G2	3	6,8
Папиллярный G3	3	6,8

связанной с неизмеренными искажающими факторами [19]. К такому же выводу пришли C. Tobert и соавт. [20]. Имеются данные, что в нерандомизированных исследованиях РП чаще использовалась у более молодых пациентов, у пациентов с меньшим количеством сопутствующих заболеваний, меньшим размером опухоли, менее агрессивной патологией, более низкими баллами по шкале Американского общества анестезиологов (ASA), пациенты имели лучшие показатели функции почек и лучшие показатели качества жизни по сравнению с НЭ [21–24].

В данных исследованиях период наблюдения составил 6–7 лет, функция почек [расчетная СКФ (рСКФ) <60] была снижена при РП по сравнению с НЭ. Хотя сохранение функции почек желательно для всех пациентов, неясно, насколько это важно для пациентов с нормально функционирующей контралатеральной почкой и нормальной функцией почек на исходном уровне. Например, было высказано предположение, что НЭ может быть предпочтительным подходом у пожилых пациентов, учитывая, что любое улучшение функции почек проявляется только в течение длительного периода времени [25].

В 2017 г. F. Kunath и соавт. [26] опубликовали данные рандомизированного контролируемого исследования, в котором сравнивали результаты РП и НЭ у пациентов с почечно-клеточным раком. В данном исследовании участвовал 541 пациент. Среднее время наблюдения составило 9,3 года. Было установлено, что время до смерти по любой причине было снижено при выполнении РП [отношение рисков (ОР) 1,50, 95 % доверительный интервал (ДИ) 1,03–2,18]. Существенной разницы во времени до возникновения рецидива заболевания выявлено не было (ОР 1,37, 95 % ДИ 0,58–3,24). Авторы пришли к выводу, что проведение РП повышает общую выживаемость. Что касается послеоперационной смертности, сроков развития рецидивирования заболевания учеными существенной разницы установлено не было, однако у пациентов после РП существенно улучшалось качество жизни [26].

В США E. Streja и соавт. [27] было произведено рандомизированное исследование, сравнивающее РП с НЭ, а также прогрессирование ХБП и смертность у пациентов, перенесших хирургическое лечение. В исследование было включено 7073 пациента, перенесших РП или НЭ в период с 2004 по 2013 г. Проводилась оценка СКФ до госпитализации, сразу после операции и через 180 дней после оперативного вмешательства. В исследовании оценивали тип оперативного вмешательства (РП или НЭ) и СКФ в разные периоды лечения, с оценкой смертности в скорректированных моделях выживаемости. У пациентов, перенесших НЭ (по сравнению с РП), СКФ снизилась в 2 раза [–21,8 ± 17,7 по сравнению с –10,3 ± 17,4 мл/(мин · 1,73 м^2)] сразу после операции. У пациентов, перенесших НЭ (по сравнению с РП), смертность также была в 2,2 раза выше (95 % ДИ 1,91–2,55). Были отмечены ухудшение функции почек и высокая смертность после НЭ [27].

В исследовании H. Van Poppel и соавт. [28] было отмечено, что уменьшение количества нефронов в результате проведенных оперативных вмешательств (РП или НЭ) не повлияло на уровень СКФ за период длительного наблюдения за пациентами. В то же время типичная прогрессивно снижающаяся траектория СКФ наблюдалась у пациентов с ХБП по другим медицинским причинам и отсутствовала у большинства пациентов, перенесших НЭ, а также не наблюдалась после РП, несмотря на то что в раннем послеоперационном периоде уровень СКФ критично снижался у пациентов перенесших РП.

Существует несколько возможных интерпретаций отсутствия связи между СКФ и смертностью при РН и НЭ. Во-первых, можно было предположить, что у пациентов, перенесших НЭ, был более высокий уровень смертности от рака. Однако многочисленные исследования показали, что разница в смертности объясняется различием в общей, а не канцерспецифической выживаемости [29–32].

Существует всего несколько исследований, в которых изучается риск развития несмертельных и фатальных сердечно-сосудистых заболеваний после оперативных вмешательств на почке. В двух исследованиях смертность от сердечно-сосудистых заболеваний после НЭ была более чем в два раза выше, чем после РП [31, 33]. В другом исследовании W.C. Huang и соавт. [34] показали, что после НЭ было бóльшим количество развившихся сердечно-сосудистых заболеваний, но не увеличилось время до развития первого заболевания или риск смерти от них.

ЗАКЛЮЧЕНИЕ

Экстракорпоральную резекцию почки выполняют при множественных очагах, центрально расположенных и опухолях больших размеров, труднодоступных для резекции локализаций, а также у пациентов с невозможностью проведения интракорпоральной фармакохолодовой ишемии, особенностями кровоснабжения органа. ЭКРП в условиях фармакохолодовой ишемии без пересечения мочеточника с ортотопической реплантацией почечных сосудов является безопасной методикой органосохранного лечения больных раком почки, позволяет уменьшить длительность и травматичность операции.

Радикальное удаление опухоли, адекватный контроль за краем резекции, удаление паранефральной клетчатки обеспечивают соблюдение всех онкологических принципов при данном вмешательстве. ЭКРП технически выполнима с контролируемыми осложнениями и оправдана больным с крупными, центрально расположенными, а также с многофокусными опухолями с сохранением естественной почечной функции. Операцию возможно выполнять в многопрофильных специализированных учреждениях, имеющих специалистов необходимой квалификации (онкоуролог, сосудистый хирург) и опыт проведения подобных оперативных вмешательств.

ДОПОЛНИТЕЛЬНАЯ ИНФОРМАЦИЯ

Вклад авторов. Все авторы подтверждают соответствие своего авторства международным критериям ICMJE (все авторы внесли существенный вклад в разработку концепции, проведение исследования и подготовку статьи, прочли и одобрили финальную версию перед публикацией).

Конфликт интересов. Авторы декларируют отсутствие явных и потенциальных конфликтов интересов, связанных с публикацией настоящей статьи.

Источник финансирования. Исследование выполнено при финансовой поддержке РФФИ в рамках научного проекта №20-315-90107/20.

СПИСОК ЛИТЕРАТУРЫ

1. Ljungberg B., Campbell S.C., Choi H.Y., et al. The epidemiology of renal cell carcinoma // Eur Urol. 2011. Vol. 60. P. 615–621. DOI: 10.1016/j.eururo.2011.09.001

2. Злокачественные новообразования в России в 2017 году (заболеваемость и смертность) / под ред. А.Д. Каприна, В.В. Старинского, Г.В. Петровой. Москва, 2018. 250 с.

3. Gill I.S., Kavoussi L.R., Lane B.R., Blute M.L., et al. Comparison of 1,800 laparoscopic and open partial nephrectomies for single renal tumors // Journal of Urology. 2007. Vol. 178, No. 1. P. 41–46. DOI: 10.1016/j.juro.2007.03.038

4. Simhan J., Smaldone M.C., Tsai K.J., et al. Objective measures of renal mass anatomic complexity predict rates of major complications following partial nephrectomy // Eur Urol. 2011. Vol. 60, No. 4. P. 724–730. DOI: 10.1016/j.eururo.2011.05.030

5. Ljungberg B., Bensalah K., Canfield S., et al. EAU guidelines on renal cell carcinoma: the 2014 update // European Urology. 2015. Vol. 67, No. 5. P. 913–924. DOI: 10.1016/j.eururo.2015.01.005

6. Криспен П.Л., Гринберг Р.Е., Чен Д.И.Т., Уззо Р.Г. Активное наблюдение опухолей почки, накапливающих рентгеноконтрастное вещество // Онкоурология. 2007. № 4. С. 17–21.

7. Комяков Б.К., Замятнин С.А., Новиков А.И., и др. Экстракорпоральная резекция почки по поводу опухоли // Урология. 2013. No. 4. P. 60–63.

8. Зотиков А.Е., Адырхаев З.А., Теплов А.А., и др. Использование техники *ex vivo* у пациента с артериевенозной мальформацией почек при осложнении эндоваскулярного лечения // Ангиология и сосудистая хирургия. 2017. Т. 23, № 2. С. 118–125.

9. Грицкевич А.А., Мирошкина И.В., Пьяникин С.С., и др. Экстракорпоральная резекция почки в условиях фармакохолодовой ишемии при почечно-клеточном раке // Хирургия. Журнал им. Н.И. Пирогова. 2017. № 1. С. 42–47. DOI: 10.17116/hirurgia2017142-47

10. Kulisa M., Bensouda A., Vaziri N., et al. Complex renal tumors on solitary kidney: results of ex vivo nephron-sparing surgery with autotransplantation // Prog Urol. 2010. Vol. 20, No. 3. P. 194–203. DOI: 10.1016/j.purol.2009.10.019

11. Грицкевич А.А., Мирошкина И.В., Байтман Т.П., и др. Экстракорпоральная резекция почки в условиях фармако-холодовой ишемии при почечно-клеточном раке: история и современные проблемы // Экспериментальная и клиническая урология. 2019. № 4. С. 32–39. DOI: 10.29188/2222-8543-2019-11-4-32-39

12. Матвеев В.Б., Перлин Д.В., Фигурин К.М., Волкова М.И. Органосохраняющее лечение рака почки // Практическая онкология. 2005. Т. 6, № 3. С. 162–166.

13. Грицкевич А.А., Пьяникин С.С., Макрушин М.С., и др. Экстракорпоральная резекция врожденной единственной почки с тромбэктомией из нижней полой вены с ортотопической реплантацией сосудов почки при раке почки // Экспериментальная и клиническая урология. 2015. № 3. С. 132–137.

14. Грицкевич А.А., Пьяникин С.С., Адырхаев З.А., и др. Резекция почки *ex vivo* в условиях фармако-холодовой ишемии с последующей ортотопической аутотрансплантацией // Трансплантология. 2016. № 3. С. 27–36.

15. Association of urology. TNM classification tumor of kidney. Guidelines. EAU; 2017. P. 14–15.

16. Мирошкина И.В., Грицкевич А.А., Байтман Т.П., и др. Роль маркеров острого повреждения почки в оценке функции почки при ее ишемии // Экспериментальная и клиническая урология. 2018. № 4. С. 114–121.

17. Kim S.P., Thompson R.H., Boorjian S.A., Weight C.J., et al. Comparative effectiveness for survival and renal function of partial and radical nephrectomy for localized renal tumors: a systematic review and meta-analysis // J Urol. 2012. Vol. 188, No. 1. P. 51–57. DOI: 10.1016/j.juro.2012.03.006

18. Теплов А.А., Грицкевич А.А., Пьяникин С.С., и др. Метод экстракорпоральной резекции почки в условиях фармако-холодовой ишемии без пересечения мочеточника с ортотопической реплантацией сосудов при почечно-клеточном раке // Экспериментальная и клиническая урология. 2015. № 2. С. 52–63.

19. Shuch B., Hanley J., Lai J., et al. Overall survival advantage with partial nephrectomy: a bias of observational data? // Cancer. 2013. Vol. 119, No. 16. P. 2981–2989. DOI: 10.1002/cncr.28141

20. Tobert C.M., Riedinger C.B., Lane B.R. Do we know (or just believe) that partial nephrectomy leads to better survival than radical nephrectomy for renal cancer? // World J Urol. 2014. Vol. 32, No. 3. P. 573–579. DOI: 10.1007/s00345-014-1275-8

21. Arnold M.L., Thiel D.D., Diehl N., et al. Comparison of baseline quality of life measures between renal cell carcinoma patients undergoing partial versus radical nephrectomy // BMC Urology. 2013. Vol. 13. P. 52. DOI: 10.1186/1471-2490-13-52

22. Kaushik D., Kim S.P., Childs M.A., et al. Overall survival and development of stage IV chronic kidney disease in patients undergoing partial and radical nephrectomy for benign renal tumors // European Urology. 2013. Vol. 64, No. 4. P. 600–606. DOI: 10.1016/j.eururo.2012.12.023

23. Mano R., Kent M., Larish Y., et al. Partial and Radical Nephrectomy for Unilateral Synchronous Multifocal Renal Cortical Tumors // Urology. 2015. Vol. 85. No. 6. P. 1404–1410. DOI: 10.1016/j.urology.2015.02.032

24. Yasuda Y., Yuasa T., Yamamoto S., et al. Evaluation of the RENAL nephrometry scoring system in adopting nephron-sparing surgery for cT1 renal cancer // Urol Int. 2013. Vol. 90, No. 2. P. 179–183. DOI: 10.1159/000342971

25. An J.Y., Ball M.W., Gorin M.A., Hong J.J. Partial vs Radical Nephrectomy for T1-T2 Renal Masses in the Elderly: Comparison of Complications, Renal Function, and Oncologic Outcomes // Urology. 2017. Vol. 100. P. 151–157. DOI: 10.1016/j.urology.2016.10.047

26. Kunath F., Schmidt St., Krabbe L.M., et al. Partial nephrectomy versus radical nephrectomy for clinical localised renal masses //

Cochrane Database Syst Rev. 2017. Vol. 5. No. 5. P. CD012045. DOI: 10.1002/14651858.CD012045

27. Streja E., Kalantar-Zadeh K., Molnar M.Z., et al. Radical versus partial nephrectomy, chronic kidney disease progression and mortality in US veterans // Nephrol Dial Transplant. 2018. Vol. 33, No. 1. P. 95–101. DOI: 10.1093/ndt/gfw358

28. Van Poppel H., Da Pozzo L., Albrecht W., et al. A prospective, randomised EORTC intergroup phase 3 study comparing the oncologic outcome of elective nephron-sparing surgery and radical nephrectomy for low-stage renal cell carcinoma // Eur Urol. 2011. Vol. 59, No. 4. P. 543–552. DOI: 10.1016/j.eururo.2010.12.013

29. Zini L., Perrotte P., Capitanio U., et al. Radical versus partial nephrectomy: effect on overall and noncancer mortality // Cancer. 2009. Vol. 115, No. 7. P. 1465–1471. DOI: 10.1002/cncr.24035

30. Tan H.J., Norton E.C., Ye Z., et al. Long-term survival following partial vs radical nephrectomy among older patients with early-stage kidney cancer // JAMA. 2012. Vol. 307, No. 15. P. 1629–1635. DOI: 10.1001/jama.2012.475

31. Patel H.D., Kates M., Pierorazio P.M., et al. Balancing cardiovascular (CV) and cancer death among patients with small renal masses: modification by CV risk // BJU Int. 2014. Vol. 115, No. 1. P. 58–64. DOI: 10.1111/bju.12719

32. Shuch B., Hanley J., Lai J., et al. Overall survival advantage with partial nephrectomy: a bias of observational data? // Cancer. 2013. Vol. 119, No. 16. P. 2981–2989. DOI: 10.1002/cncr.28141

33. Kates M., Badalato G.M., Pitman M., et al. Increased risk of overall and cardiovascular mortality after radical nephrectomy for renal cell carcinoma 2 cm or less // J Urol. 2011. Vol. 186, No. 4. P. 1247–1253. DOI: 10.1016/j.juro.2011.05.054

34. Huang W.C., Elkin E.B., Levey A.S., et al. Partial nephrectomy versus radical nephrectomy in patients with small renal tumors – is there a difference in mortality and cardiovascular outcomes? // J Urol. 2009. Vol. 181, No. 1. P. 55–61. DOI: 10.1016/j.juro.2008.09.017

REFERENCES

1. Ljungberg B, Campbell SC, Choi HY, et al. The epidemiology of renal cell carcinoma. *Eur Urol*. 2011;60:615–621. DOI: 10.1016/j.eururo.2011.09.001

2. Kaprin AD, Starinskiy VV, Petrova GV, editors. Zlokachestvennye novoobrazovanija v Rossii v 2017 godu (zabolevaemost' i smertnost'). Moscow; 2018. 250 p. (In Russ.)

3. Gill IS, Kavoussi LR, Lane BR, Blute ML, et al. Comparison of 1,800 laparoscopic and open partial nephrectomies for single renal tumors. *Journal of Urology.* 2007;178(1):41–46. DOI: 10.1016/j.juro.2007.03.038

4. Simhan J, Smaldone MC, Tsai KJ, et al. Objective measures of renal mass anatomic complexity predict rates of major complications following partial nephrectomy. *Eur Urol.* 2011;60(4):724–730. DOI: 10.1016/j.eururo.2011.05.030

5. Ljungberg B, Bensalah K, Canfield S, et al. EAU guidelines on renal cell carcinoma: the 2014 update. *European Urology.* 2015;67(5):913–924. DOI: 10.1016/j.eururo.2015.01.005

6. Crispen PL, Greenberg RE, Chen DYT, Uzzo RG. Active surveillance of enhancing renal tumors. *Oncourology*. 2007;(4):17–21.

7. Komyakov BK, Zamyatnin SA, Novikov AI, et al. Extracorporeal partial nephrectomy for neoplasm. *Urologiia*. 2013;(4):60–63. (In Russ.)

8. Zotikov AE, Adyrkhaev ZA, Teplov AA, et al. Use of an *ex vivo* technique in a patient with renal arteriovenous malformation in complication endovascular treatment. *Angiology and Vascular Surgery*. 2017;23(2):118–125. (In Russ.)

9. Gritskevich AA, Miroshkina IV, Piyanikin SS, et al. Extracorporeal partial nephrectomy under pharmaco-cold ischemia for renal cell carcinoma. *Pirogov Russian Journal of Surgery*. 2017;(1):42–47. DOI: 10.17116/hirurgia2017142-47 (In Russ.)

10. Kulisa M, Bensouda A, Vaziri N, et al. Complex renal tumors on solitary kidney: results of *ex vivo* nephron-sparing surgery with autotransplantation. *Prog Urol*. 2010;20(3)194–203. DOI: 10.1016/j.purol.2009.10.019

11. Gritskevich AA, Miroshkina IV, Baitman TP, et al. Extracorporeal partial nephrectomy during pharmaco-cold ischemia in patients with renal cell carcinoma: history and current problems. *Experimental and Clinical Urology.* 2019;(4):32–39. DOI: 10.29188/2222-8543-2019-11-4-32-39 (In Russ.)

12. Matveev VB, Perlin DV, Figurin KM, Volkova MI. Organosohranjajushhee lechenie raka pochki. *Prakticheskaja onkologija.* 2005;6(3):162–166. (In Russ.)

13. Gritskevich AA, Pyanikin SS, Makrushin MS, et al. Extracorporeal resection of solitary kidney with trombectomy from the vena cava inferior with orthotopic replantation of the vessels in patient with renal cancer. *Experimental and Clinical Urology.* 2015;(3):132–137. (In Russ.)

14. . Gritskevich AA, P'yanikin SS, Adyrkhaev ZA, et al. *Ex vivo* kidney resection in pharmacological cold ischemia followed by orthotopic autotransplantation. *Transplantologiya*. 2016;(3):27–36. (In Russ.)

15. Association of urology. TNM classification tumor of kidney. Guidelines. EAU; 2017;14–15.

16. Miroshkina IV, Grickevich AA, Baytman TP, et al. The role of markers of acute kidney damage in assessing kidney function with its ischemia. *Experimental and Clinical Urology.* 2018;(4):114–121. (In Russ.)

17. Kim SP, Thompson RH, Boorjian SA, Weight CJ, et al. Comparative effectiveness for survival and renal function of partial and radical nephrectomy for localized renal tumors: a systematic review and meta-analysis. *J Urol*. 2012;188(1):51–57. DOI: 10.1016/j.juro.2012.03.006

18. Teplov AA, Gritskevich AA, Pyanikin SS, et al. Extracorporeal resection of the kidney in the setting of the pharmacological and cold temperature ischemia with orthotopic replantation of the vessels without ureter transaction in patients with renal cell carcinoma. *Experimental and Clinical Urology*. 2015;(2):52–63. (In Russ.)

19. Shuch B, Hanley J, Lai J, et al. Overall survival advantage with partial nephrectomy: a bias of observational data? *Cancer.* 2013;119(16):2981–2989. DOI: 10.1002/cncr.28141

20. Tobert CM, Riedinger CB, Lane BR. Do we know (or just believe) that partial nephrectomy leads to better survival than radical nephrectomy for renal cancer? *World J Urol*. 2014;32(3):573–579. DOI: 10.1007/s00345-014-1275-8

21. Arnold ML, Thiel DD, Diehl N, et al. Comparison of baseline quality of life measures between renal cell carcinoma patients undergoing partial versus radical nephrectomy. *BMC Urology*. 2013;13:52. DOI: 10.1186/1471-2490-13-52

22. Kaushik D, Kim SP, Childs MA, et al. Overall survival and development of stage IV chronic kidney disease in patients undergoing

partial and radical nephrectomy for benign renal tumors. *European Urology*. 2013;64(4):600–606. DOI: 10.1016/j.eururo.2012.12.023
23. Mano R, Kent M, Larish Y, et al. Partial and Radical Nephrectomy for Unilateral Synchronous Multifocal Renal Cortical Tumors. *Urology.* 2015;85(6):1404–1410. DOI: 10.1016/j.urology.2015.02.032
24. Yasuda Y, Yuasa T, Yamamoto S, et al. Evaluation of the RENAL nephrometry scoring system in adopting nephron-sparing surgery for cT1 renal cancer. *Urol Int*. 2013;90(2):179–183. DOI: 10.1159/000342971
25. An JY, Ball MW, Gorin MA, Hong JJ. Partial vs Radical Nephrectomy for T1-T2 Renal Masses in the Elderly: Comparison of Complications, Renal Function, and Oncologic Outcomes. *Urology*. 2017;100:151–157. DOI: 10.1016/j.urology.2016.10.047
26. Kunath F, Schmidt St, Krabbe LM, et al. Partial nephrectomy versus radical nephrectomy for clinical localised renal masses. *Cochrane Database Syst Rev*. 2017;5(5): CD012045. DOI: 10.1002/14651858.CD012045
27. Streja E, Kalantar-Zadeh K, Molnar MZ, et al. Radical versus partial nephrectomy, chronic kidney disease progression and mortality in US veterans. *Nephrol Dial Transplant*. 2018;33(1):95–101. DOI: 10.1093/ndt/gfw358
28. Van Poppel H, Da Pozzo L, Albrecht W, et al. A prospective, randomised EORTC intergroup phase 3 study comparing the oncologic outcome of elective nephron-sparing surgery and radical nephrectomy for low-stage renal cell carcinoma. *Eur Urol*. 2011;59(4):543–552. DOI: 10.1016/j.eururo.2010.12.013
29. Zini L, Perrotte P, Capitanio U, et al. Radical versus partial nephrectomy: effect on overall and noncancer mortality. *Cancer.* 2009;115(7):1465–1471. DOI: 10.1002/cncr.24035
30. Tan HJ, Norton EC, Ye Z, et al. Long-term survival following partial vs radical nephrectomy among older patients with early-stage kidney cancer. *JAMA*. 2012;307(15):1629–1635. DOI: 10.1001/jama.2012.475
31. Patel HD, Kates M, Pierorazio PM, et al. Balancing cardiovascular (CV) and cancer death among patients with small renal masses: modification by CV risk. *BJU Int.* 2014;115(1):58–64. DOI: 10.1111/bju.12719
32. Shuch B, Hanley J, Lai J, et al. Overall survival advantage with partial nephrectomy: a bias of observational data? *Cancer*. 2013;119(16):2981–2989. DOI: 10.1002/cncr.28141
33. Kates M, Badalato GM, Pitman M, et al. Increased risk of overall and cardiovascular mortality after radical nephrectomy for renal cell carcinoma 2 cm or less. *J Urol*. 2011;186(4):1247–1253. DOI: 10.1016/j.juro.2011.05.054
34. Huang WC, Elkin EB, Levey AS, et al. Partial nephrectomy versus radical nephrectomy in patients with small renal tumors – is there a difference in mortality and cardiovascular outcomes? *J Urol.* 2009;181(1):55–61. DOI: 10.1016/j.juro.2008.09.017

ОБ АВТОРАХ

***Ирина Владимировна Мирошкина,** мл. н. с.; адрес: Россия, 117997, Москва, ул. Большая Серпуховская, д. 27;
ORCID: https://orcid.org/0000-0002-3208-198X;
eLibrary SPIN: 8036-4759; Scopus 57194755893;
e-mail: homa0308@gmail.com
Татьяна Павловна Байтман, аспирант;
ORCID: https://orcid.org/0000-0002-3646-1664;
eLibrary SPIN: 4684-3230; Scopus: 57219438104;
e-mail: bit.t@mail.ru
Полотбек уулу Жолболду, мл. н. с.;
ORCID: https://orcid.org/0000-0002-2424-0493;
e-mail: jolboldu94.01@gmail.com
Вардан Аршавирович Оганян, мл. н. с.;
ORCID: https://orcid.org/0000-0002-2059-8703;
e-mail: vardan_94@mail.ru
Алина Андреевна Чевина, врач – анестезиолог-реаниматолог;
ORCID: https://orcid.org/0000-0001-8066-2626;
e-mail: a.chevina@mail.ru
Влада Юрьевна Рагузина, мл. н. с.;
ORCID: https://orcid.org/0000-0002-1527-670X;
eLibrary SPIN: 8150-7336; Scopus: 57223053364;
e-mail: vlada94@bk.ru
Антон Дмитриевич Симонов, клинический ординатор;
ORCID: https://orcid.org/0000-0003-3202-6873;
e-mail: simonov.anton.md@gmail.com
Алексей Владимирович Чжао, д-р мед. наук, профессор, заведующий онкологическим отделением;
ORCID: https://orcid.org/0000-0002-0204-8337;
eLibrary SPIN: 1101-6874; e-mail: chzhao@ixv.ru
Александр Анатольевич Пранович, канд. мед. наук, ст. н. с.;
ORCID: https://orcid.org/0000-0002-6034-9269;
eLibrary SPIN: 1096-6331; e-mail: pranovich@ixv.ru

* Автор, ответственный за переписку / Corresponding author

AUTHORS' INFO

***Irina V. Miroshkina,** Junior Researcher;
27, Bolshaya Serpuhovskaya st., Moscow, 117997, Russia;
ORCID: https://orcid.org/0000-0002-3208-198X;
eLibrary SPIN: 8036-4759; Scopus: 57194755893;
e-mail: homa0308@gmail.com
Tatyana P. Baytman, Postgraduate student;
ORCID: https://orcid.org/0000-0002-3646-1664;
eLibrary SPIN: 4684-3230; Scopus: 57219438104;
e-mail: bit.t@mail.ru
Polotbek uulu Zholboldu, Junior Researcher;
ORCID: https://orcid.org/0000-0002-2424-0493;
e-mail: jolboldu94.01@gmail.com
Vardan A. Oganyan, Junior Researcher;
ORCID: https://orcid.org/0000-0002-2059-8703;
e-mail: vardan_94@mail.ru
Alina A. Chevina, anesthesiologist-resuscitator;
ORCID: https://orcid.org/0000-0001-8066-2626;
e-mail: a.chevina@mail.ru
Vlada Yu. Raguzina, Junior Researcher;
ORCID: https://orcid.org/0000-0002-1527-670X;
eLibrary SPIN: 8150-7336; Scopus 57223053364;
e-mail: vlada94@bk.ru
Anton D. Simonov, clinical resident;
ORCID: https://orcid.org/0000-0003-3202-6873;
e-mail: simonov.anton.md@gmail.com
Alexey V. Chzhao, Doc. Sci. (Med.), Professor, Head of the Oncology Department; ORCID: https://orcid.org/0000-0002-0204-8337;
eLibrary SPIN: 1101-6874; e-mail: chzhao@ixv.ru

Alexander A. Pranovich, Cand. Sci. (Med.), Senior Researcher;
ORCID: https://orcid.org/0000-0002-6034-9269;
eLibrary SPIN: 1096-6331; e-mail: pranovich@ixv.ru